

あなたの胃痛は**ピロリ菌**が原因！！

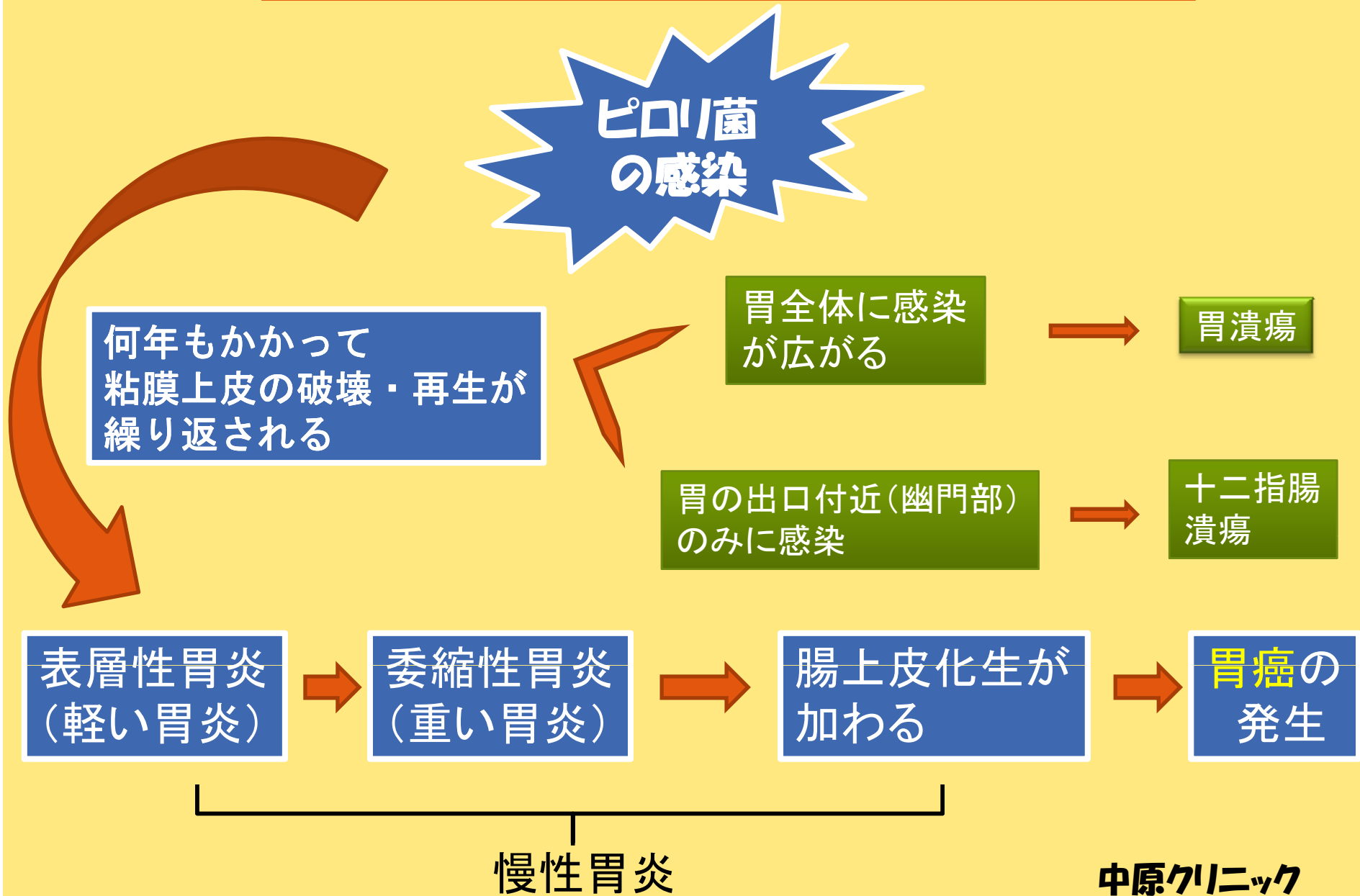


胃痛、胃もたれ、胃の不快感
胸やけ、むかつき、食欲不振
ありませんか？



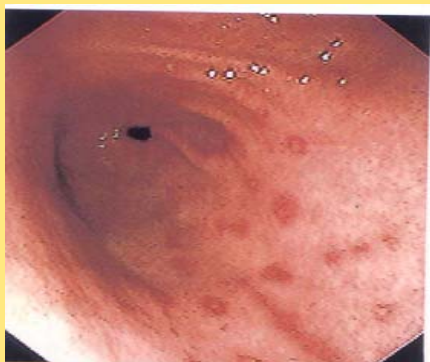胃粘膜の炎症・委縮、日本人に多い→**慢性委縮性胃炎**
加齢に伴う変化と考えられていましたが、
1983年、ピロリ菌の感染であることが発見されました。
日本人の2人に一人がピロリ菌陽性と言われています。

ピロリ菌の感染から潰瘍、胃がんの過程

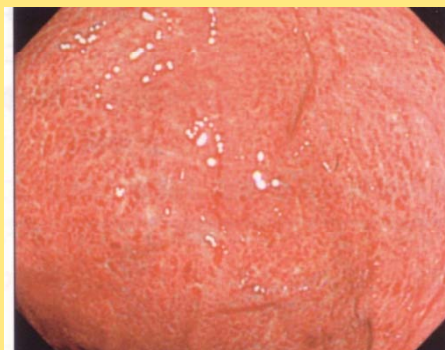

慢性胃炎の2種類: 表層性胃炎と委縮性胃炎

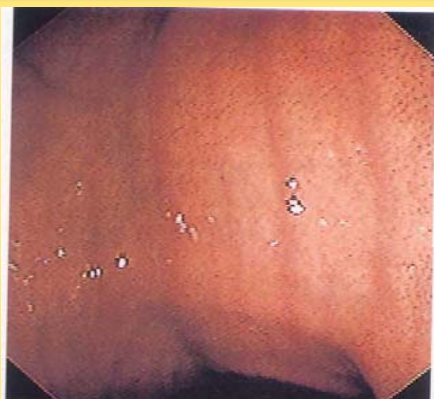表層性胃炎が進むと委縮性胃炎になります



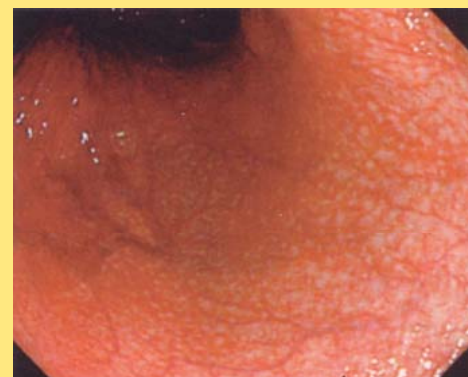
小赤色班が散在する
表層性胃炎



斑状の発赤が散在する
表層性胃炎、ピロリ菌(+)



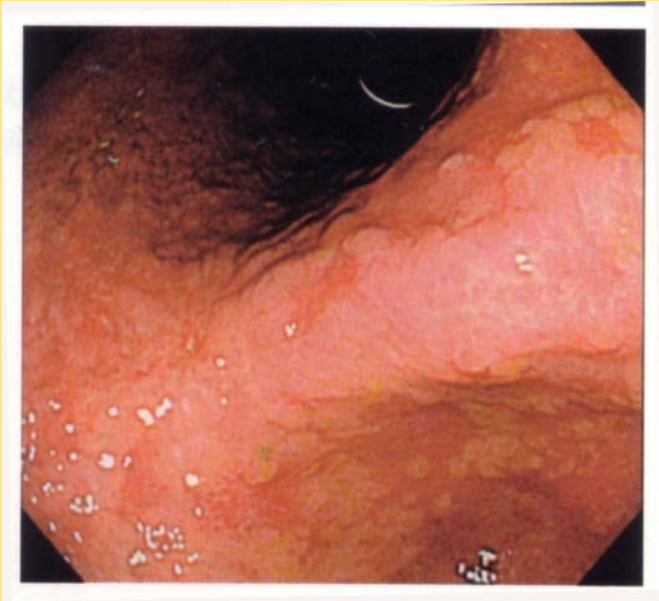
線状の発赤が並ぶ
表層性胃炎



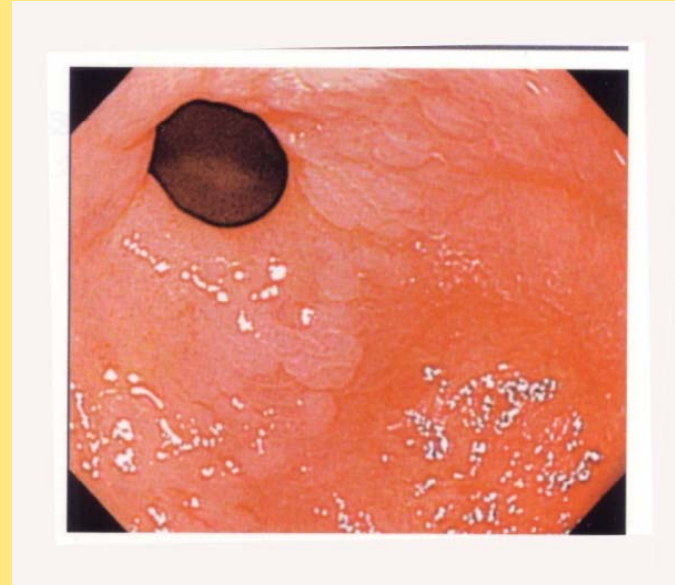
血管が透けて見える
委縮性胃炎、ピロリ菌(+)

<腸上皮化生>

慢性胃炎がさらに進むと腸上皮化生が見られます



<胃角部(胃のまん中)>



<幽門輪(胃の出口)、胆汁の逆流が多い>

ともに灰白色調の扁平な隆起が広がっています

* 腸上皮化生は分化型の胃癌の発生母地、最近では癌と共存する病変と考えられています。

* 慢性委縮性胃炎の患者さんは、胃癌の早期発見のために胃の定期検診を受けましょう。

中原クリニック